

Estudo do gene da lectina ligadora de manose em doador falecido e transplante de fígado – relato de caso

Gene study of mannose-binding lectin in deceased donor and liver transplantation – case report

CARLOS EDUARDO JERÔNIMO DA SILVA,¹ SYLENE RAMPICHE,² NORMA THOMÉ JUCÁ,³ HELOISE CAROLINE DE SOUZA LIMA,⁴ OLIVAL CIRILO LUCENA DA FONSECA NETO,⁵ CLÁUDIO MOURA LACERDA⁶

RESUMO

A hepatite autoimune é uma doença de curso crônico e etiologia ainda não esclarecida, que em alguns casos evolui para falência hepática aguda, condição em que o tratamento definitivo é o transplante hepático. Assumidos todos os riscos da cirurgia, restam ainda outras variáveis que concorrem para o êxito do tratamento, como a influência do sistema imune. Dentre essas, uma alteração na formação da lectina ligadora de manose (MBL), presente no fígado do doador, está relacionada a uma maior predisposição do receptor a eventos infecciosos. Relata-se o caso de uma paciente de 18 anos, submetida ao transplante hepático por falência hepática aguda, que, no pós-operatório, apresentou choque séptico de origem desconhecida, evoluindo a óbito. O doador foi genotipado com polimorfismo da MBL relacionado a níveis intermediários ou baixos de MBL sérica. Complicações infecciosas pós-transplantes continuam sendo frequentes nos receptores de órgãos. Assim, a utilização de parâmetros modificadores de resposta imune, como a MBL, poderá ajudar a melhorar o prognóstico desses pacientes.

Unitermos: Hepatite Autoimune, Falência Hepática Aguda, Transplante Hepático, Lectina ligadora de Manose.

SUMMARY

Autoimmune hepatitis is mostly a chronic disease, which etiology remains unclear, progressing in some cases to acute liver failure, a condition whose definitive treatment is liver transplantation. Assuming all risks of surgery, there are still other variables that contribute to the success of the treatment, as the influence of the immune system. Among these, a change in the formation of mannose binding lectin (MBL), present in the donor liver, is related to increased predisposition to infectious events in the receptor. It is reported a case of a 18 year old patient who underwent liver transplantation for acute liver failure, which evolved post operatively to septic shock of unknown origin and death. The liver donor was genotyped with polymorphism of MBL, related to intermediate or low level of serum MBL. Post-operative infectious complications remain common in organ recipients. Thus, the use of modified parameters in immune response, such as MBL, may help to improve the prognosis of these patients.

Keywords: Autoimmune Hepatitis, Acute Liver Failure, Liver Transplantation, Mannose-Binding Lectin.

1. Médico-residente do Serviço de Clínica Médica do Hospital da Restauração – SUS – Recife - PE. **2.** Médica Gastro-Hepatologista do Serviço de Clínica Médica do Hospital da Restauração – SUS – Recife - PE. **3.** Médica Patologista e Professora Adjunta do Departamento de Anatomia Patológica da Universidade Federal de Pernambuco (UFPE). **4.** Estudante do quarto ano do curso médico da Faculdade de Ciências Médicas de Pernambuco – FCM-UPE. **5.** Cirurgião do Serviço de Cirurgia Geral e Trauma do Hospital da Restauração –SUS e do Serviço de Cirurgia Geral e Transplante Hepático do Hospital Universitário Oswaldo Cruz (HUOC). **6.** Professor Titular de Cirurgia Abdominal da Faculdade de Ciências Médicas – FCM-UPE e Chefe do Serviço de Cirurgia Geral e Transplante Hepático do Hospital Universitário Oswaldo Cruz (HUOC). **Endereço para correspondência:** Olival Cirilo Lucena da Fonseca Neto - Rua Jacobina, 45 – apto. 1002 - CEP 52011-180. Graças – Recife - PE/ **e-mail:** olivalneto@globocom. **Recebido em:** 19/03/2015. **Aprovado em:** 22/05/2015.

INTRODUÇÃO

Falência hepática aguda (FHA) ou insuficiência hepática aguda (IHA) é definida como uma grave lesão hepática, que dentro de 8 semanas após as primeiras manifestações clínicas vai evoluir com encefalopatia hepática, na ausência de doença pré-existente no fígado.¹ Trata-se de uma condição rara, dramática e de rápida evolução na prática médica, acometendo pacientes previamente hígidos, na quarta década de vida, apresentando alta morbidade e mortalidade.^{1,2} Possui diversas etiologias, sendo as principais: intoxicação por drogas (principalmente o paracetamol), hepatites virais (hepatite A e B), doença hepática autoimune ou doenças metabólicas. No entanto, apesar de investigações intensas, ainda muitos casos permanecem sem etiologia determinada; possíveis causas incluem omissões de uso de drogas ou exposição a toxinas.^{1,2} O único tratamento definitivo na FHA é o transplante hepático ortotópico.²

Descrita há mais de 60 anos por Waldenström,³ a hepatite autoimune (HAI) pode ser considerada como um processo inflamatório hepatocelular autoperpetuado de etiologia desconhecida. A causa do dano hepático parece decorrer a uma resposta imune a antígenos tissulares próprios do hospedeiro. É caracterizada pela presença de autoanticorpos no soro, hipergamaglobulinemia e hepatite periportal ou peri-septal à histologia, bem como tendo um caráter progressivo, que geralmente culmina com o desenvolvimento de cirrose.⁴ Até os dias atuais, sua etiologia permanece desconhecida, sendo necessário para o diagnóstico a exclusão de todas as possíveis causas de doença no fígado.³

Nos casos de HAI em que não há resposta aos corticoides ou o paciente abre o quadro já em falência hepática, estão indicados o transplante hepático. Nestas situações, geralmente a HAI vai se apresentar com uma forma bastante grave de FHA.² Porém, em alguns casos, mesmo submetendo o paciente ao transplante, essa medida não chega a ser efetiva devido a vários fatores que interferem no tratamento.

Recentemente tem-se dado importância a fatores endógenos do sistema imunológico que aumentariam o risco de sepse do paciente. A lectina ligadora de manose (*mannose-binding lectin* - MBL) é uma proteína secretada pelo fígado e importante elemento do sistema imune inato, que atua no sistema complemento como opsonina e facilita a fagocitose de patógenos.⁵⁻⁸ Estudos apontam que uma alteração na formação da MBL, presente no fígado do doador, predisporia o receptor a eventos infecciosos, determinando aumento na mortalidade pós-transplante.^{5,6,9-12}

RELATO DE CASO

Sexo feminino, 18 anos, admitida no Hospital da Restauração-PE (HR) com quadro de icterícia e dor abdominal difusa há uma semana. Referiu artralgia em membros inferiores e episódios febris há três meses. Negava etilismo e tabagismo, e referia uso de vários anti-inflamatórios não esteroidais (AINEs). Paciente justificava o uso de AINEs referindo ser portadora de febre reumática, fazendo uso também de penicilina benzatina a cada 21 dias.

Ao exame físico: consciente, orientada, ictérica de 3+/4+, abdome difusamente doloroso, fígado palpável a aproximadamente 2 cm do rebordo costal direito, de superfície lisa e bordos finos. Exames laboratoriais na admissão revelavam: índice internacional normatizado (INR) = 2,21; tempo de protrombina = 21,1s; aspartato transaminase (AST) = 1377 UI/l; alanina transaminase (ALT) = 1717 UI/l; bilirrubina total=15,1 mg/dl com predomínio da forma direta - 13,1 mg/dl.

Realizou ultrassonografia de abdome total que demonstrou fígado de volume e contornos normais, de textura homogênea e demais órgãos sem alterações. Apresentou episódios de tontura e hipotensão (pressão arterial - PA de 80 X 40 mmHg) resolvidos com expansão volêmica. Foi iniciado vitamina K intramuscular por 3 dias.

Por volta do sexto dia de internamento, iniciou quadro febril (38,9° C) com continuidade da dor abdominal. Paciente encontrava-se com desorientação leve (grau I de encefalopatia hepática) e taquicárdica. Optou-se por iniciar antibioticoterapia. No sétimo dia de internamento, evoluiu para grau II de encefalopatia, persistência da febre, hipotensão (PA: 90 X 45 mmHg). Gasometria arterial revelava acidose metabólica com pH de 7,287, bicarbonato de 11,2 mmol/l, lactato de 7,1 mmol/l e excesso de bases-BE de -13,7 mmol/l. A paciente foi então transferida à UTI do HR.

Contatado centro de referência de hepatologia e transplante hepático - Hospital Universitário Oswaldo Cruz, no qual profissionais da equipe de transplante hepático passaram a acompanhar o caso. Exames laboratoriais sugeriam tratar-se de HAI: anti-microsomal = não reagente; ferritina = 1000 ng/ml (VR:6,2-137 ng/ml); anti-Epstein-Barr = não reagente; antimitocôndria = 20 (VR < 20); hepatite A IgG e IgM negativos; anti-HBc negativo; antígeno HBs negativo; anti HCV negativo; anti-citomegalovírusIgM

não reagente; anti-LKM negativo e anti-músculo liso = 76,5 (VR <20) e FAN= positivo 1/80.

A paciente foi transferida ao hospital conveniado ao SUS para realização do transplante hepático. O estudo anatomicopatológico do explante demonstrava cor amarelada e aspecto amolecido à macroscopia (figura 1). Microscopicamente visualizava-se rarefação de hepatócitos, com várias áreas de colapso e necrose, notando-se ainda presença de células gigantes (figuras 2 e 3).

Figura 1. Aspecto macroscópico do fígado após fixação com formaldeído.

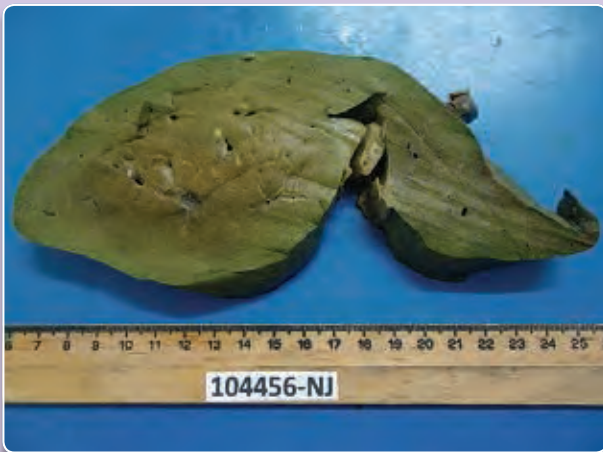

Figura 2. Aspecto microscópico corado com Masson. Nota-se ao centro o espaço porta circundado por área de fibrose (em azul). Ao redor do espaço porta, áreas de colapso e necrose de cor esbranquiçada rarefeitas de hepatócitos.

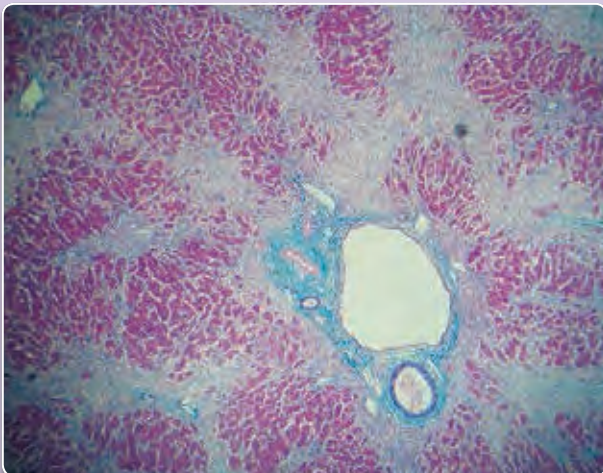
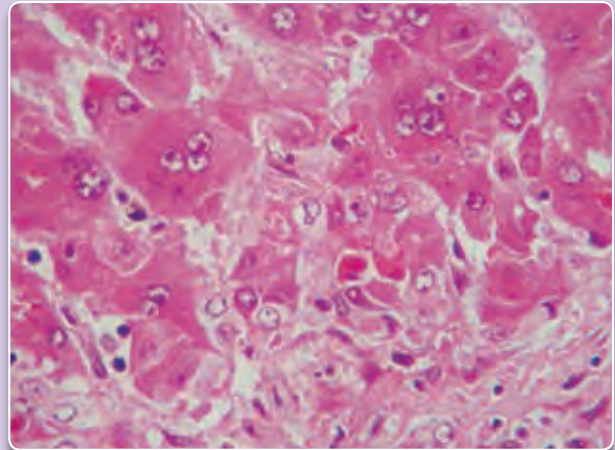


Figura 3. Aumento maior no parênquima hepático, notando-se presença de células gigantes e intensa desagregação da arquitetura tissular.



Durante o pós-operatório houve queda do lactato sérico e melhora do nível de consciência. Porém, no sétimo dia após o transplante, a paciente iniciou quadro de choque séptico de origem desconhecida, evoluindo com parada cardiorrespiratória e óbito.

DISCUSSÃO

A paciente foi admitida com história de icterícia há uma semana e veio iniciar quadro de encefalopatia hepática no sexto dia de internamento hospitalar quando os exames já demonstravam INR 2,37. Estes dados se enquadram na definição de hepatite aguda fulminante de acordo com a classificação de O'Grady,¹³ que a caracteriza como um intervalo de 8 a 28 dias entre o início da icterícia até o desenvolvimento da encefalopatia hepática (EH).

O diagnóstico, portanto, deu-se de acordo com quadro clínico da paciente e exames laboratoriais. Estes apontavam para hepatite autoimune devido à positividade do anticorpo anti-músculo liso e negatividade das sorologias de hepatites virais e outros como citomegalovírus e vírus Epstein-Barr. De acordo com os critérios de diagnóstico da HAI do Grupo Internacional de Hepatite Autoimune,¹⁴ é dado uma pontuação que classifica em provável HAI (pontuação de 10-15) e definitivamente HAI (>15 pontos). A paciente obteve um score de 10 pontos, sendo assim classificada com uma provável HAI. Além disso, seu quadro clínico fala a favor de uma HAI tipo I, a mais comum de acordo com a literatura e compatível com idade e sexo da paciente.

Não houve relato da paciente nem dos familiares de uso excessivo de paracetamol com doses superiores a 7,5 a 10 g/dia indutoras de toxicidade, tampouco relatou-se ingestão de cogumelos ou drogas ilícitas. Não havia relato na história clínica de episódios de hipotensão, ascite associada à dor abdominal ou achado ultrassonográfico sugestivo de Síndrome de Budd-Chiari ou metástases, apesar de não ser esse o exame complementar mais específico para essas patologias. A doença de Wilson como causa de FHA é bastante rara, cerca de 3%,² porém cursa com anemia hemolítica e bilirrubinemia indireta, o que não se aplica ao caso em questão, cujo aumento de bilirrubina deveu-se à custa da fração direta. Com relação à esteatose hepática da gravidez, esta ocorre habitualmente no terceiro trimestre da gravidez e com moderado aumento de transaminases (< 1000 UI/l). Desse modo, foram descartadas as demais etiologias, firmando-se o diagnóstico de hepatite de causa imune.

Com relação à biópsia hepática, é importante ressaltar que é de fundamental importância para o diagnóstico de HAI, sendo recomendada sua realização em todo paciente com suspeita de HAI, incluindo aqueles com formas agudas ou fulminantes da doença.^{4,15} No caso apresentado não foi realizada a biópsia, visto que a paciente apresentou-se ao Serviço já em franca falência hepática, não sendo esse o momento ideal de realizá-la.

A respeito do tratamento de febre reumática, apesar dos exames laboratoriais inferirem alfa-1 glicoproteína ácida aumentada e anti-estreptolisina O limítrofe, a paciente não fechava critérios de Jones para a patologia. Ainda assim, realizou tratamento com penicilina benzatina a cada 21 dias, podendo a artralgia e uso de vários tipos de AINEs representarem estigmas de outra doença reumatológica, o que referenda o tipo I de HAI que pode cursar com doenças imunológicas e manifestações extra-hepáticas.

A paciente apresentou diversas complicações da síndrome da HAI, dentre elas a EH é a que permanece com muitas divergências na literatura. Para os graus de EH I e II, estágios apresentados pela paciente no início do internamento, recomenda-se evitar sedação e indica-se o uso de lactulose na forma de enema retal, baseado na evidência que a amônia estaria presente na patogenia do edema cerebral, causando hipertensão intracraniana.¹⁶

Para os graus III e IV, de evolução posterior da paciente, intubação traqueal, elevação da cabeceira, hiperventilação e sedação prioritariamente com propofol foram bem indicados.¹⁷

Referente ao uso de antibióticos, alguns trabalhos sustentam o uso quando a EH é refratária à lactulose. Antibióticos profiláticos foram administrados à paciente, mas na literatura permanece ainda como um assunto bastante polêmico, assim como o uso de antifúngicos.

Tendo em vista que sinais de infecção como taquicardia, hipotensão, acidose metabólica e aumento do lactato sérico podem ser confundidos com a progressão da falência hepática, fica difícil enquadrar esses sinais como indícios de sepse; assim as culturas são de importância fundamental tanto para guiar a antibioticoterapia quanto para definir o quadro de sepse.¹⁸ Em aproximadamente 80% dos casos de FHA cursa com infecção bacteriana,² porém os resultados das culturas da paciente não demonstraram nenhum agente etiológico. Transplante ortotópico de fígado permanece como único tratamento definitivo para IHA, com taxa de sobrevivência em 1 ano maior que 80%.²

O principal critério para indicação de transplante hepático é o do King's College,¹⁹ no qual há critérios bem estabelecidos para indicação de transplante nas situações em que a FHA não relaciona-se com o uso do paracetamol. A paciente apresentava os seguintes critérios: causa não relacionada às hepatites A e B ou induzida por drogas, icterícia e EH iniciados com intervalo >7 dias e possuía bilirrubina total > 17,5 mg/dl; estando, portanto, indicado o transplante hepático.

A ocorrência de complicações infecciosas é o maior problema clínico após o transplante ortotópico de fígado.^{5,12,20} Ocorre em até 80% dos pacientes, sendo a infecção bacteriana a mais frequente (70%), seguida de viral (20%) e fúngica (8%).¹² Os agentes imunossupressores que previnem a rejeição do enxerto interferem com a resposta imune adaptativa e aumentam a susceptibilidade a infecções. Por outro lado, estas drogas não afetam o sistema imune inato que é crucial na primeira linha de defesa imunológica.

O polimorfismo de genes de proteínas do sistema complemento (SC), como a lectina ligadora de manose (MBL) codificada pelo gene MBL,² tem sido associado quanto à susceptibilidade às infecções.^{7-9,11,12,20,21}

A MBL apresenta funções distintas no organismo: ativação do sistema complemento, promoção da opsonofagocitose (complemento-independente), modulação da inflamação e remoção de células apoptóticas. Dessas, a mais extensivamente estudada é a ativação do SC. Tais atividades estão diretamente relacionadas à capacidade da MBL de se ligar a

uma ampla variedade de microrganismos, como bactérias e vírus, por meio da interação com os resíduos específicos de carboidratos dispostos na superfície microbiana em um padrão que torna a ligação suficientemente forte.^{6,8,10,12,21}

Para a região estrutural do gene MBL,² presente no cromossomo,¹⁰ existem três variantes alélicas localizadas no éxon 1 da região codificadora do gene, que traduz um domínio semelhante ao colágeno e uma região com domínios ricos em cisteína. Quaisquer dessas mutações são chamadas de alelo "O", e o alelo selvagem de "A", podendo se obter três combinações de genótipos: AA, AO e OO.^{6,8,10,12,21} A frequência de variação do alelo vai diferir de acordo com o grupo étnico estudado, possuindo, em algumas populações, uma prevalência maior que 40% do alelo "O".¹¹

Polimorfismo nessa região é um importante fator de risco para infecção bacteriana pós-transplante hepático ortotópico.¹² Após o transplante, o fígado do doador determina a concentração sérica de MBL, uma vez que sua expressão é localizada no hepatócito com consequente soroconversão dos níveis de MBL séricos. Dessa forma, o genótipo do doador é determinante no status de MBL do receptor após o transplante.

Recentes estudos têm relatado a importância da genotipagem do MBL2 como marcador para a susceptibilidade de infecção pós-transplante hepático.^{11,12,20} Pacientes que receberam fígado de doador com gene mutante para MBL2 apresentaram uma presença de 40% a 70% maior de infecção pós-transplante ($p < 0.05$).⁵

Estudos também demonstraram uma importante relação entre o baixo nível sérico de MBL e o desenvolvimento de sepse,^{7,21} além do aumento no risco de vida relacionado a infecções bacterianas naqueles pacientes que receberem o fígado de doador com os genes variantes, independentemente do regime de antibiótico profilaxia.¹¹

Portanto, produção hepática de MBL funcional é uma das principais armas contra infecção pós-transplante hepático. Adicionalmente, de acordo com o genótipo mutante do MBL2, os níveis séricos são afetados com associação a infecções de importância clínica pós-transplante. Nesse contexto, o paciente em estudo foi genotipado para gene MBL2 constatando-se o genótipo AO, relacionado a níveis intermediários/baixos de MBL.²¹

CONCLUSÃO

Complicações infecciosas pós-transplantes continuam sendo frequentes nos receptores de órgãos. Assim, a utilização de parâmetros modificadores de resposta imune, como a MBL, poderá ajudar a melhorar o prognóstico destes pacientes.

REFERÊNCIAS

- Bernal W, Wendon J. Acute liver failure. *N Engl J Med*. 2013;369:2525-34.
- Yarema TC, Marshall CT, Cucina AS, Dodge H, Imhoff B, Judy J, *et al*. Acute Liver Failure: Current Evidence-Based Management for ICU Care. *ICU Director*. 2012;3:116-124.
- Heneghan MA, Yeoman AD, Verma S, Smith AD, Longhi MS. Autoimmune hepatitis. *The Lancet*. 2013; 382:1433-1444.
- Gatselis NK, Zachou K, Koukoulis GK, Dalekos GN. Autoimmune hepatitis, one disease with many faces : Etiopathogenetic , clinico-laboratory and histological characteristics. *World J Gastroenterol* 2015 January 7;21(1):60-83.
- Verspaget HW, Berger SP, Daha MR, Frölich M. Mannose Binding Lectin gene polymorphisms confer a major risk for severe infections after liver transplantation. *Gastroenterology*. 2005;129:408-14.
- Bouwman LH, Roep BO, Roos A. Mannose-Binding Lectin: Clinical Implications for Infection, Transplantation, and Autoimmunity. *Hum Immunol*. 2006;67:247-56.
- Gao D, Zhang Y, Ren Y, Kang J, Jiang L, Feng Z, *et al*. Relationship of Serum Mannose-Binding Lectin Levels with the Development of Sepsis : a Meta-analysis. *Inflammation*. 2015;38(1):338-47.
- Takahashi K. Mannose-binding lectin and the balance between immune protection and complication. *Expert Rev Anti Infect Ther*. 2011;9(12):1179-90.
- Berger SP, Daha MR. Emerging role of the mannose-binding lectin-dependent pathway of complement activation in clinical organ transplantation. *Curr Opin Organ Transplant*. 2011;16:28-33.
- De Rooij B, Van Hoek B, Ten Hove WR, Roos A, Bouwman LH, Schaapherder AF, *et al*. Lectin complement pathway gene profile of donor and recipient determine the risk of bacterial infections after orthotopic liver transplantation. *Hepatology*. 2010;52:1100-10.
- Razonable RR. Innate immune genetic profile to predict infection risk and outcome after liver transplant. *Hepatology*. 2010;52(1):814-7.
- Van Hoek B, de Rooij B-J, Verspaget HW. Risk factors for infection after liver transplantation. *Best Pract Res Clin Gastroenterol*. 2012;26(1):61-72.
- O'Grady JG, Schalm SW, Williams R. Acute liver failure: redefining the syndromes. *Lancet*. 1993;342: 273-75.
- Alvarez F, Berg P a., Bianchi FB, Bianchi L, Burroughs a. K, Cancado EL, *et al*. International Autoimmune Hepatitis Group Report: Review of criteria for diagnosis of autoimmune hepatitis. *J Hepatol*. 1999;31:929-38.
- Liberal R, Grant CR, Mieli-Vergani G, Vergani D. Autoimmune hepatitis: A comprehensive review. *J Autoimmun*. 2013;41:126-39.
- Alba L, Hay JE, Angulo P, Lee WM. Lactulose therapy in acute liver failure. *J Hepatol* 2002;36:33A.
- Wijkicks EFM, Nyberg SL. Propofol to control intracranial pressure in fulminant hepatic failure. *Transplant Proc*. 2002;34: 1220-1222.
- Vaquero J, Polson J, Chung C, Helenowski I, Schiodt F V, Reisch J, *et al*. Infection and the Progression of Hepatic Encephalopathy in Acute Liver Failure. *Gastroenterology*. 2003;125:755-64.
- Renner EL. How to decide when to list a patient with acute liver failure for liver transplantation? Clichy or King's College criteria, or something else?. *J Hepatol*. 2007. p. 554-7.
- De Rooij B, Van Der Beek MT, Van Hoek B, Vossen ACTM, Rogier Ten Hove W, Roos A, *et al*. Mannose-binding lectin and Ficolin-2 gene polymorphisms predispose to cytomegalovirus (re)infection after orthotopic liver transplantation. *J Hepatol*. 2011;55(4):800-7.
- De Pascale G, Cutuli SL, Pennisi M a, Antonelli M. The role of mannose-binding lectin in severe sepsis and septic shock. *Mediators Inflamm*. 2013;2013.