

## Cirrose hepática secundária à porfiria

Cirrhosis secondary to porphyria

AMÉRICO DE OLIVEIRA SILVÉRIO,<sup>1</sup> GRACIELLY SUEMI MIYAMAE<sup>2</sup>

### RESUMO

As porfirias são doenças raras que decorrem de deficiência enzimática em uma das oito enzimas que compõem a cadeia de biossíntese do heme e possuem manifestações clínicas variadas. Na maior parte das vezes, são distúrbios hereditários embora existam formas adquiridas. Apresentam ampla interação entre fatores genéticos e fatores ambientais. As manifestações clínicas dependem do tipo de porfirina acumulada, do local onde esta é produzida (fígado ou medula óssea), se acumula da maneira que a mesma é excretada e do mecanismo de toxicidade desta (neurotoxicidade, fotosensibilidade ou ambos). Relatamos um caso de uma paciente do sexo feminino com diagnóstico de cirrose hepática secundária à porfiria que possuía sobrecarga de ferro em exames laboratoriais, sendo descartada a presença de cirrose secundária à hemocromatose.

**Unitermos:** Cirrose, Porfiria, Porfirias Hepáticas, Hemocromatose.

### SUMMARY

The porphyrias are rare diseases that result from enzyme deficiency in one of eighteen enzymes that make up the chain of heme biosynthesis and have varied clinical manifestations. In most cases are hereditary disorders, although there are ac-

quired forms. They feature wide interaction between genetic and environmental factors. Clinical manifestations depend on the accumulated porphyrin, the site where it is produced (liver or bone marrow) and accumulates in the way that it is excreted and the mechanism of this toxicity (neurotoxicity, photosensitivity or both). We report a case of a female patient diagnosed with liver cirrhosis secondary to porphyria who had iron overload in laboratory tests being discarded the presence of cirrhosis secondary to hemochromatosis.

**Keywords:** Cirrhosis, Porphyria, Hepatic porphyria, Hemochromatosis.

### INTRODUÇÃO

O termo porfiria vem do grego que significa roxo. O marco bioquímico das porfirias é a superprodução e excreção das porfirinas que têm cor roxa ou vermelho escuro. As porfirias decorrem de deficiência enzimática em uma das oito enzimas que compõem a cadeia de biossíntese do heme da cadeia da hemoglobina e possuem manifestações clínicas variadas. Na maior parte das vezes, são distúrbios hereditários embora existam formas adquiridas. Apresentam ampla interação entre fatores genéticos e fatores ambientais, pois os portadores de mutações nem sempre desenvolvem a doença na ausência de fatores ambientais precipitantes. Manifestam-se clinicamente através de sintomas neuroviscerais, alterações cutâneas ou ambos.

**1.** Professor Assistente da Faculdade de Medicina da Universidade Federal de Goiás e do Departamento de Medicina da Pontifícia Universidade Católica de Goiás (PUC-Goiás) e Preceptor da Residência de Gastroenterologia do Hospital Geral de Goiânia Dr. Alberto Rassi. **2.** Médica Residente do Hospital das Clínicas da Universidade Federal de Goiás. **Endereço para correspondência:** Américo de Oliveira Silvério - Rua SB-41, quadra 41, lote 9 - Condomínio Portal do Sol 2 - CEP 74.884-651/Goiânia - Goiás/**e-mail:** aosilverio@gmail.com. **Recebido em:** 17/06/2014 **Aprovado em:** 17/08/2014.

As manifestações clínicas não dependem da redução da síntese do heme e sim do tipo de porfirina acumulada, do local onde esta é produzida (fígado ou medula óssea), se acumula da maneira que a mesma é excretada e do mecanismo de toxicidade desta (neurotoxicidade, fotossensibilidade ou ambos).<sup>1,3,8</sup>

## RELATO DE CASO

MLN, sexo feminino, 68 anos, natural e procedente de Goiânia-GO, procurou serviço de dermatologia por apresentar lesões hipocrômicas em membros. A avaliação inicial evidenciou sobrecarga de ferro e elevação da ferritina com valores superiores a 1000 ng/dl.

Em 2006, foi então encaminhada ao Serviço de Hepatologia do Hospital Geral de Goiânia (HGG), com quadro de lesões hipocrômicas em MMII e lesões hiperocrômicas em MMSS e tronco, há +/- 2 anos e alteração discreta de marcadores de função hepática.

Referia ainda prurido concomitante ao quadro de alterações de cor da pele. Durante avaliação apresentava marcadores para hepatite autoimune, hepatite B e C negativos. A pesquisa de mutação C282Y e H63D foi negativa.

Foi submetida à biópsia hepática em fevereiro de 2007 com laudo de hepatopatia crônica inespecífica com descrição da presença de pigmento castanho (ferro) em células do sistema retículo-endotelial (SRE) discreto não compatível com a suspeita inicial de hemocromatose.

Foi realizada a investigação de porfiria em junho de 2007 com encontro de coproporfirina e uroporfirina, ambas positivas nas fezes e urina com pesquisa de porfirinas totais no sangue negativa.

De comorbidades, possuía hipotireoidismo (em uso de levotiroxina com anticorpos Anti-TPO positivos), diabetes *mellitus* tipo 2 em uso de hipoglicemiantes orais e osteoporose em uso de modulador seletivo do receptor estrogênico (SERM).

Em acompanhamento ambulatorial irregular com a equipe de gastroenterologia e hematologia realizou sangria com melhora dos níveis de ferritina e índice de saturação da transferrina. Feita hipótese diagnóstica de porfiria cutânea tarda, porém não se pode prosseguir na investigação por limitações financeiras.

Após cinco anos de acompanhamento, deu entrada no Serviço com quadro clínico de desconforto abdominal, astenia, queda do estado geral, confusão mental e obstipação há 8

dias. Ao exame físico apresentava icterícia, anasarca, abdome ascítico e *flapping*. Possuía exames com comprometimento da função renal (creatinina: 1,7 mg/dl e ureia: 150 mg/dl), ressonância magnética do abdome com laudo de cirrose associada a sinais de hipertensão portal e aumento de bilirrubinas às custas de bilirrubina direta (bilirrubinas totais: 7,6 mg/dl; bilirrubina direta: 6,3 mg/dl; bilirrubina indireta: 1,3mg/dl).

Feitas medidas para encefalopatia hepática e colhido material líquido ascítico para análise, o qual veio negativo para peritonite bacteriana espontânea com culturas negativas.

Durante a internação, evoluiu com urina de cor avermelhada, insuficiência respiratória e rebaixamento do nível de consciência. Realizada paracentese de alívio e enviado material para análise. Houve piora do quadro com vômitos, queda dos níveis de hemoglobina, acidose metabólica e instabilidade hemodinâmica e parada cardiorrespiratória.

Durante manobras de reanimação, apresentou hematêmese volumosa, evoluindo para o óbito. Posteriormente, os resultados dos exames da análise do líquido ascítico evidenciavam a presença de peritonite bacteriana.

## DISCUSSÃO

### Síntese do heme

As porfirinas são tetrapirrolescíclicas ligados por pontes de metano. As porfirinas encontram-se na natureza, sobretudo na forma combinada. Ocorrem em pequenas quantidades sob a forma livre. São compostos planos estáveis que absorvem luz, fluorescentes e emitem intensa luz vermelha.<sup>5</sup>

Em contraste, os porfirinogênios, (hexahidro- ou porfirinas reduzidas), são os atuais intermediários para a maioria dos passos na formação do heme.

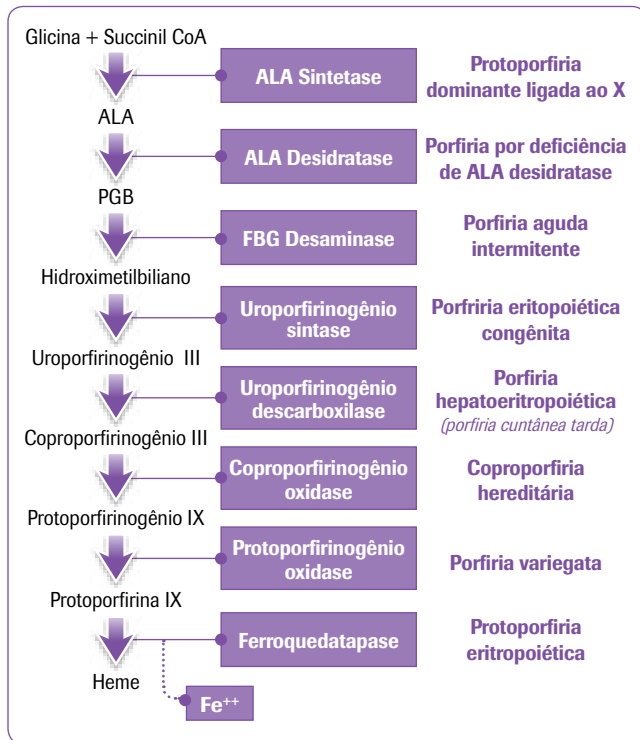
O heme difere da protoporfirina apenas pela ligação do átomo de ferro. A biossíntese do grupo heme ocorre em todas as células nucleadas dotadas de mitocôndrias, tendo predominância do processo em células de linhagem eritropoietica e em células hepáticas.

As enzimas da via de formação do heme estão compartimentalizadas na célula. A primeira e terceira etapa se realizam na mitocôndria enquanto etapas intermediárias se realizam no citoplasma.<sup>1,8</sup>

Primeiramente, a enzima 5-aminolevulinato (ALA) sintetase catalisa a formação do ALA (ácido delta aminolevulinico) a partir da glicina e da succinil-CoA na presença do fosfato

piridoxal (figura1). O ALA formado é convertido pela ALA desidratase ou porfobilinogênio (PBG) sintetase através da condensação de duas moléculas de ALA em PBG monopirrólico.

**Figura 1: Fluxograma ilustrativo da cadeia de biossíntese do heme e a relação dos defeitos enzimáticos como tipo específico de porfiria<sup>9</sup>.**



Na próxima etapa, a PBG deaminase (hidroximetilbilano sintetase) faz a polimerização de quatro moléculas de PBG para formar o linear hidroximetil bilano tetrapirrólico. Este composto é altamente instável e rapidamente forma o anel cíclico na ausência de atividade enzimática. O hidroximetilbilano pode ser convertido à uroporfirinogênio III, através da uroporfirinogênio sintetase, ou à uroporfirinogênio I, através de via não enzimática.

A uroporfirinogênio I é, por sua vez, convertida à coproporfirinogênio I, o qual não é intermediário para a biossíntese do heme. No citoplasma, a enzima uroporfirinogênio III cosintetase forma o uroporfirinogênio III, que através da ação da uroporfirinogênio descarboxilase, retira o acetato do mesmo com formação do coproporfirinogênio III.

O coproporfirinogênio III é transportado novamente à mitocôndria quando a enzima coproporfirinogênio oxidase catalisa a formação do protoporfirinogênio IX. A enzima protoporfirinogênio oxidase forma a protoporfirina que, através da enzima ferroquelatase, é associada ao ferro dando origem ao

heme, produto final da via.<sup>1,8</sup> A protoporfirina ligada a uma proteína é incorporada mais rapidamente no heme do que a sua forma livre. Por sua vez, a globina ativa a reação. O processo de biossíntese do heme é regulado por vários fatores, sendo que o principal deles se dá na fase da ALA sintase.

Tal regulação decorre da presença de dois tipos de ALA sintase: a tipo 1, que é expressa em tecido hepático e suprimida pela presença do heme, e a tipo 2, que é expressa em tecido eritropoético e estimulada na presença de ferro intracelular. O chumbo inibe a sua ação ao nível dos grupos sulfidrílicos (o que explica, em parte, a acumulação da protoporfirina no saturnismo).<sup>5,8</sup>

### Regulação do metabolismo hepático do heme

A primeira enzima ALA sintetase é a enzima controladora da via. Agentes que alteram a velocidade de formação do RNAm da ALA sintetase 1 têm um rápido e dramático efeito na quantidade de ALA sintetase 1 na célula e na síntese das porfirinas e do heme. O heme no hepatócito tem o efeito de *downregulation* na atividade da ALA sintetase 1.

O estado nutricional também ocupa um importante papel. A atividade da ALA sintetase hepática aumenta no jejum e na privação alimentar, no entanto a ingestão de carboidratos diminui a atividade basal e marcadamente diminui a indução de enzimas produzidas por substâncias porfirinogênicas. Proteínas que provavelmente contenham aminoácidos para gliconeogênese podem exercer efeitos similares ao da glicose.

É possível que o efeito repressor da glicose, observado nas porfirias hepáticas experimentais, seja desempenhado por meio de uma maior formação do ácido glicorônico e consequente inativação dos agentes indutores. O *mainstay* do tratamento das porfirias agudas é a administração de grandes quantidades de glicose.<sup>1,5</sup>

### Visão sobre as porfirias

A principal manifestação é a fotossensibilidade cutânea, decorrente do acúmulo de porfirinas nas camadas mais superficiais da pele, e disfunção neurológica relacionada ao acúmulo de ALA e PBG, que se manifesta, na maioria das vezes, como dor abdominal. A porfiria é um grupo de doenças metabólicas caracterizada pelo acúmulo excessivo e excreção das porfirinas e seus precursores.

Resultam de defeitos enzimáticos específicos na via da síntese do heme, que podem ser adquiridos ou são hereditários. Todos os intermediários da biossíntese do heme são potencialmente tóxicos. Muitos pacientes não têm manifestações clínicas. Ataques de porfiria podem ser fatais e seu conhecimento

ajuda a evitar fatores desencadeantes como drogas, jejum e álcool. A prevenção é um componente central no manejo das porfirias. Hematina intravenosa, alta ingestão de carboidratos e controle da dor são centrais no tratamento dos ataques agudos neuroviscerais. Evitar exposição solar e proteção solar são importantes para reduzir manifestações cutâneas e complicações.<sup>1,8</sup>

### **Classificação**

São classificadas com base no sítio principal de expressão do defeito enzimático: hepáticas (crônicas ou agudas) ou eritroides. As formas agudas são caracterizadas por defeitos na regulação congênita do heme e das porfirinas combinada à indução da ALA sintetase no hepatócito. As formas agudas são menos frequentes, mas associadas a maior risco.

Com base na apresentação clínica dominante, são classificadas em cutânea somente e componente neurovisceral. Ambas, porfiria eritropoiética e porfiria hepática crônica, podem ser acompanhadas de sintomas cutâneos, mas não são relacionadas com sintomas neurológicos.

No entanto, as porfirias hepáticas agudas são caracterizadas por sintomas neurológicos. Somente as formas agudas são associadas a sintomas convulsivos gastrointestinais e neuropsiquiátricos. As porfirias hepáticas crônicas são as mais frequentes, se desenvolvem por deficiências enzimáticas congênitas e adquiridas, e sempre envolvem dano hepático. As porfirias hepáticas são: porfiria por deficiência da ALA desidratase (ADP), porfiria intermitente aguda (PIA), coproporfiria hereditária (CPH), porfiria variegata (PV), porfiria cutânea tarda (PCT) e porfiria hepato eritrocítica (HEP). As porfirias agudas ou induzidas são as quatro primeiras: ADP, PIA, CPH e PV.

As porfirias eritropoiéticas são: a congênita (PEC) e a proto porfiria eritropoiética (PPE). A porfiria hepato eritropoiética pode ser classificada como hepática e eritroide. A maioria são desordens autossômicas dominantes (PIA, HCP, VP, EPP e a forma familiar da PCT). Algumas são herdadas em caráter recessivo (ADP, HEP, CEP).<sup>1,11,12</sup> Porfirias primárias se desenvolvem por um defeito hereditário em qualquer das oito enzimas envolvidas na síntese do heme. As porfirias secundárias são sintomáticas presentes em várias doenças ou causadas por intoxicação ou substâncias químicas, em especial o álcool.

Somente as formas eritropoiéticas são acompanhadas de reações fototóxicas agudas. Alterações cutâneas são observadas na porfiria variegata e porfiria cutânea tarda. Porfirias secundárias são sintomáticas e hepáticas. Elas são coproporfinúrias com concentração aumentada de protoporfirina no plasma sanguíneo. A síndrome de porfirinúria hepática

secundária ao álcool é a mais importante. No abuso crônico de álcool, a coproporfinúria pode se desenvolver a porfiria hepática crônica.<sup>12</sup>

### **Patogenia**

#### **Sintomas neuroviscerais e psiquiátricos**

Porfirias que se manifestam com acometimento neurológico e psiquiátrico são chamadas de porfirias agudas. Em geral, podem ser induzidas por fatores endógenos e exógenos que estimulam a biossíntese do heme. A dor abdominal é o sintoma dominante na maioria das porfirias (especialmente as agudas: ADP, PIA, CPH e PV) e provavelmente é devida à neuropatia autonômica acometendo o intestino.

Os acometimentos neurológicos provavelmente são devido ao excesso de ALA ou PBG, precipitados pelo aumento da atividade ALA sintetase 1 hepática ou a deficiência do heme nos neurônios ou outros tecidos. A deficiência de heme nos neurônios pode comprometer os níveis mitocondriais de citocromos e a produção de ATP. A deficiência do heme hepático pode levar ao aumento de níveis de 5-hidroxitriptofano (5-HT) e serotonina no sistema nervoso, que pode mediar ou exacerbar sintomas neuroviscerais das porfirias agudas.

Estudos em animais indicam que o ALA pode alterar a estrutura e a função neuronal atuando como agonista dos receptores do ácido gama-aminobutírico. Evidências adicionais de que o ALA seja a neurotoxina responsável é que em pacientes com deficiência severa de ALA deaminase e pacientes com tirosinemia hereditária, ambas com excreção elevada de ALA, contudo não de PBG, desenvolvem manifestações neurológicas similares a pacientes com PIA. Corroborando, o transplante de fígado em pacientes com PIA prontamente normaliza a superprodução de ALA e PBG e elimina completamente os ataques neuroviscerais crônicos debilitantes, o que sugere fortemente que a superprodução hepática de precursores das porfirinas são os agentes causais dos sintomas neurológicos.<sup>1,13</sup>

#### **Manifestações cutâneas**

Lesões fotocutâneas são devido à fotossensibilidade produzida pelo excesso de porfirias na pele ou nos vasos sanguíneos da derme. Ocorre na maioria das porfirias: HCP, PV, PCT, HEP, PEC, PPE. Não ocorre na ADP e AIP, já que a deficiência enzimática destas duas precede a formação das porfirinas. A pele exposta ao sol pode apresentar lesões como vesículas, bolhas, eritema e aumento de fragilidade.<sup>1</sup>

#### **Manifestações hepáticas**

Algumas porfirias hepáticas agudas têm leves anormalidades hepáticas. Alguns estudos relatam risco maior de carcinoma hepatocelular em pacientes com porfiria aguda. Biópsias

hepáticas em pacientes com PCT mostraram hemossiderose, infiltração gordurosa e níveis variáveis de fibrose e necrose. A injúria crônica pode resultar em cirrose e carcinoma hepatocelular. Há uma alta incidência de abuso de álcool, infecção pelo vírus da hepatite C (HCV), sobrecarga de ferro e heterozigose para hemocromatose em pacientes com PCT. Na protoporfiria há um risco aumentado de desenvolver litíase biliar pigmentar com casos raros de desenvolvimento de cirrose pigmentar e dano hepático fatal.<sup>1</sup>

### Defeitos enzimáticos

Métodos tradicionais de diagnóstico das porfirias baseados na urina, soro e estoques de porfirinas e precursores no fígado, eritrócitos por métodos enzimáticos, são provavelmente melhores quando uma mutação específica é conhecida. *Screening* de mutações nesse caso é laborioso. Para o diagnóstico de porfiria, é necessária a dosagem das porfirinas nas fezes e na urina. A solubilidade na água destes intermediários determina sua forma de excreção: produtos solúveis em água são excretados na urina, produtos insolúveis em água são excretados nas fezes e produtos com solubilidade intermediária são excretados tanto na urina quanto nas fezes.

No homem normal são eliminados cerca de 2 mg diários de ALA pelas vias urinárias. Esta taxa eleva-se substancialmente em diversos estados patológicos, por exemplo, saturnismo, porfiria aguda intermitente e porfiria variegata. Em contrapartida, é mínima a excreção de ALA pelas fezes.

O ALA no soro (10-20µg/100 ml) pode encontrar-se elevado na porfiria aguda intermitente, no saturnismo e várias hemopatias. A quantidade de PBG eliminado pela urina, em indivíduos normais, oscila entre 1-2 mg diários; aumenta no saturnismo, hepatopatias, infecções, tumores e porfirias. O PBG, quando injetado no organismo, é expulso, intacto, pela urina; é baixo o seu teor nas fezes, assim como a conversão em porfirinas.<sup>1,6,8</sup>

### Aspectos clínicos ao diagnóstico

O diagnóstico das porfirias geralmente é feito através da história clínica em associação com níveis aumentados de porfirinas e precursores na urina, fezes e sangue. Testes de *screening* rápidos são úteis na avaliação inicial.

O teste de Watson-Schwartz e Hoesh detecta PBG na urina pela reação com o reagente de Ehrlich produzindo uma cor vermelha. Graças à fluorescência vermelha que todos estes produtos de oxidação dos cromogêneos apresentam, quando submetidos à luz ultravioleta (região dos 400 mµ), é possível detectá-los e, portanto, determiná-los quantitativamente em quase todos os líquidos e tecidos orgânicos.

O PBG urinário está aumentado na maioria dos ataques de porfiria aguda com manifestações neurológicas. Em pacientes com um teste de *screening* positivo, uma análise quantitativa de ALA e PBG urinárias devem ser feitas porque podem ocorrer falsos positivos. Se achados clínicos sugerem uma porfiria cutânea, então testes de *screening* para porfirinas em eritrócitos devem ser feitos. O porfirinogênio espontaneamente ou após adição de agentes oxidantes é convertido nas porfirinas correspondentes que, então, são medidas.

Os ataques agudos de porfirias cursam com episódios de disfunção neurológica mais do que com envolvimento hepático. PIA é a porfiria hepática aguda mais comum nos Estados Unidos e, provavelmente, a porfiria genética mais comum é geralmente usada como paradigma para todas as porfirias hepáticas.

### Porfiria e Hemocromatose

A hemocromatose é doença associada ao excesso de ferro corporal e a sua deposição em tecidos corporais. Duas mutações genéticas (HFE) têm sido identificadas em 60 a 100% dos pacientes: C282Y e H63D. As duas mutações têm sido identificadas em pacientes com PCT, umas das porfirias cutâneas que se apresenta com siderose hepática e excesso de ferro. A negatividade para presença dessas mutações em pacientes com hemocromatose hereditária pode indicar a presença de uma doença não conhecida ou excesso de ferro secundário não reconhecido anteriormente.

A mutação Q127H em conjunto com a mutação H63D (componente heterozigótico) é encontrada em pacientes severamente afetados com PV com o encontro do defeito no gene PPOX, R59W. A mutação S65C, recentemente descrita, tem sido associada a formas leves da hemocromatose e alguns estudos têm sugerido que a mesma pode estar associada ao fenótipo da porfiria. A presença ou ausência de mutações do gene HFE, possivelmente em associação com outros fatores genéticos e ambientais, têm sido supostos como importantes indutores do fenótipo da porfiria.<sup>14</sup>

### Porfirias Hepáticas

#### Porfiria Intermitente Aguda (PIA)

A PIA é a porfiria aguda mais comum. É autossômica dominante com penetrância variável. Caracterizada pela deficiência da enzima PBG deaminase. Possui a prevalência de 5-10 casos por 100.000 habitantes nos Estados Unidos e pode ser três vezes mais alta em pacientes psiquiátricos. É rara em crianças, sendo mais comum após a puberdade. PIA sintomática ocorre mais comumente em mulheres que desenvolvem os sintomas após a puberdade por volta dos vinte anos; já os homens geralmente desenvolvem sintomas após os trinta anos. As crises agudas, geralmente, resultam de fatores pre-



precipitantes como drogas (barbitúricos, sulfonamidas, hidantoína), mudanças hormonais ou jejum. Algumas mulheres apresentam crises cíclicas menstruais. A progesterona aumenta o catabolismo do heme. Estrogênios e progestronas sintéticos induzem porfiria. Metabólitos de esteroides sexuais induzem a ALA sintetase 1 hepática.<sup>1,8</sup>

Os quatro sintomas mais comuns da PIA são dor abdominal, dor nas extremidades ou parestesias, obstipação e vômitos. Não há manifestações cutâneas. A dor abdominal, presente em 85-90% dos afetados, é geralmente em cólica, em abdômen inferior e pode durar de horas a dias. Neuropatia autonômica pode se manifestar como taquicardia, hipertensão arterial, hipotensão postural, vômitos, obstipação, diarreia, diaforese e anormalidades na função vesical (quadro 1).

**Quadro 1: Sinais e sintomas da porfiria intermitente aguda.<sup>13</sup>**

Sinais e sintomas	Incidência
Dor abdominal	85 - 90%
Vômitos	43 - 88%
Obstipação	48 - 84%
Taquicardia	28 - 80%
Fraqueza muscular	42 - 68%
Alterações mentais	40 - 58%
Hipertensão	36 - 54%
Dores extra-abdominais	50 - 52%
Déficits sensoriais	9 - 38%
Febre	9 - 37%
Convulsões	10 - 20%
Paralisia respiratória	9 - 14%

No sistema nervoso periférico, neuropatia motora pode ocorrer mais comumente do que a sensitiva. Dor e parestesia no dorso, tórax e extremidades são comuns e podem ocorrer na ausência de dor abdominal. Sintomas de retenção, incontinência e disúria podem ocorrer. Pacientes gravemente afetados podem ter sintomas de SNC.

Sintomas de depressão e ansiedade podem ser reações secundárias à doença mais do que uma consequência direta da mesma. Convulsões, *delirium* e coma podem ocorrer pela porfiria ou secundário à hiponatremia atribuída à perda de sal ou secreção do hormônio antidiurético, refletindo a disfunção hipotalâmica.<sup>13</sup> Ataques fatais geralmente são resultados de paralisia respiratória prolongada e infecções subsequentes. Os quatro sinais mais frequentes apresentados pelos pacientes hospitalizados por PIA são: taquicardia, urina escura, confusão e déficit motor periférico.<sup>1,11</sup> A presença de leucocitose pode ser secundária à infecção e, quando associada a qua-

droso abdominais, pode levar erroneamente à impressão de abdome agudo cirúrgico. Sódio e magnésio séricos podem estar diminuídos.

Outras anormalidades incluem aumento de T4, globulina ligadora da tiroxina (contudo, pacientes geralmente são eutiroides) e níveis elevados de colesterol LDL, sugerindo um efeito estrogênico exagerado. Uma presumida deficiência do citocromo P 450 hepático pode alterar o metabolismo de algumas drogas. Uma incidência aumentada de carcinoma hepatocelular em pacientes com PIA foi sugerida por uma série europeia.<sup>1,13</sup>

PIA é causada pela deficiência de PBG deaminase, resultando no acúmulo de PBG e ALA. Os ataques porfíricos são precipitados pela indução da ALA sintetase 1 nestes pacientes. Achados eletroneuromiográficos (ENMG) podem ser consistentes com denervação muscular. Carreadores latentes do gene defeituoso da PIA podem não ter nenhuma excreção anormal de ALA e PBG. No entanto, todos os pacientes com sinais verdadeiros de PIA devem ter ALA entre 25 e 100 mg por dia e PBG entre 50 e 200 mg por dia durante o ataque. Este é um sinal *sine qua non* para o diagnóstico.

Na PIA a quantidade urinária de PBG é maior do que a de ALA, chegando geralmente a razão de 3:1. Nas outras porfirias, a quantidade de ALA geralmente excede a de PBG. O PBG urinário pode ser convertido não enzimaticamente em uroporfirina. A urina pode então se tornar vermelha escura ("vinho do porto") em razão das porfirinas ou preta em razão da formação da porfobilina pela exposição ao ar ou à luz.<sup>1,8,13</sup>

O diagnóstico da PIA pode ser feito determinando a PBG eritrocitária. A atividade da PBG eritrocitária é aumentada em células mais jovens. Então a PBG eritrocitária está aumentada nas anemias hemolíticas, hepatopatias e neonatos e diminuída em pacientes com uremia. Há também métodos moleculares para o diagnóstico da porfiria, todavia, não se encontram disponíveis comercialmente.<sup>1</sup>

Para o manejo da doença, prevenção é a chave. Pacientes devem usar algum tipo de alerta médico. Devem ser orientados a evitar situações que precipitem ataques. Evitar certas medicações e ter ingestão adequada de carboidratos. Jejum e dietas da moda devem evitados. Infecções devem ser tratadas prontamente. Estresse deve ser evitado.

A base do tratamento é reduzir a atividade da ALA sintetase hepática. Suspender qualquer droga que potencialmente possa ter precipitado o ataque, dentre as quais se destacam os barbitúricos, a rifampicina, o ácido valpróico e os anti-inflamatórios não hormonais. Fornecer pelo menos 300 g de car-

boidrato por dia pela via enteral ou parenteral, pois a glicose inibe a ALA sintetase. Repor fluidos, monitorar pacientes com potencial de hiponatremia ou hipomagnesemia. Controlar a dor com doses regulares de morfina e meperidina. Agitação e ansiedade podem ser tratadas com clorpromazina. Hiperatividade simpática deve ser tratada com propranolol, respeitando as suas contraindicações. O paciente pode apresentar taquicardia e hipertensão lábil.<sup>1,3,8</sup> O tratamento de escolha para os ataques severos de porfiria é o heme endovenoso. A única preparação disponível para uso nos Estados Unidos é a pan-hematina. A reconstituição da hematina liofilizada na albumina humana sérica pode prolongar sua estabilidade usual. A hematina é administrada na dose de 3 a 5 mg/kg de peso corporal uma vez ao dia, de 4 a 5 dias.

O heme arginato está disponível em muitos outros países. Em muitos pacientes com porfiria aguda, quando administrados heme endovenoso, há normalização da hiperprodução e excreção de ALA e PBG em 2-3 dias com melhora dos sintomas da porfiria. O início precoce da terapia leva a respostas mais rápidas e menor dano neuronal residual.

Os riscos associados ao uso da hematina incluem: coagulopatia, vasculite, insuficiência renal e hemólise. Flebite e tromboflebite são frequentes. O tratamento com hematina pode induzir a heme oxigenase e reduzir seu efeito terapêutico benéfico. A duração do benefício do heme pode ser aumentada significativamente com um inibidor da heme oxigenase como o zinco meso- ou protoporfirina, mas seu uso ainda não está aprovado. Mulheres com ataques porfíricos durante a fase lútea do ciclo menstrual podem se beneficiar com contraceptivos orais para bloquear a produção cíclica dos hormônios sexuais. Hormônios luteinizantes como os análogos do LH são úteis. Leuprolide pode ser utilizado amplamente para este propósito. Alternativamente, o heme profilático endovenoso 1 a 3 vezes por semana pode ajudar essas mulheres. O tratamento das convulsões complicando as porfirias é especialmente difícil porque a maioria das drogas usuais é contraindicada.

Clonazepam pode beneficiar alguns pacientes. O magnésio parenteral pode ser útil, mas não para terapia crônica. Os ataques podem durar de poucos dias a meses e alguns pacientes desenvolvem uma síndrome de porfiria crônica, mas a maioria é assintomática entre as crises. A mortalidade na crise gira em torno de 14%. O prognóstico geralmente é bom. Pacientes com paresia crônica podem desenvolver déficits residuais.<sup>1,8,13</sup>

### **Porfiria por Deficiência da ALA Desidratase (ADP)**

É uma síndrome rara com sintomas semelhantes à PIA. Muitos pacientes têm sérios e repetidos episódios de ataque de

porfiria. Os sintomas típicos são vômitos, dor na extremidade e neuropatia incluindo paralisia e dor abdominal. ADP resulta na deficiência severa de ALA desidratase (<10% do normal) com indução secundária da ALA sintetase 1 hepática e superprodução de ALA.

Duas situações clínicas podem causar inibição da ALA desidratase e deflagrar sintomas de porfiria: intoxicação por chumbo e tirosinemia hereditária tipo 1, que aumenta a succinilacetona, responsável pela inibição enzimática. Pacientes com ADP secretam grandes quantidades urinárias de ALA ecoproporfirina. O tratamento sugerido é o mesmo para AIP, mas nem todos os pacientes respondem.<sup>1,8</sup>

### **Coproporfiria Hereditária (CPH)**

É um distúrbio autossômico dominante. O CPH resulta na deficiência da coproporfirina oxidase. Muitos pacientes têm 50% da atividade normal da enzima. É menos comum que a PIA, porém CPH latente e portadores vêm sendo reconhecidos ultimamente. A clínica é neurovisceral como na PIA, porém é mais branda e com acometimento cutâneo (erupções vesicobolhosas). A fotossensibilidade ocorre geralmente durante os períodos de ataques neuroviscerais.<sup>13</sup> Crises podem ser precipitadas por drogas (barbitúricos) e também pelo ciclo menstrual, esteroides contraceptivos e gravidez.<sup>1</sup>

Alguns pacientes podem ter icterícia e disfunção hepática. O fígado de pacientes com CPH ativa fluoresce na cor vermelha quando expostos à luz de Soret, embora a coproporfirina não se acumula no fígado e é transportada dos hepatócitos para bile ou plasma. Muitos pacientes têm de moderada a marcante aumento da excreção de coproporfirina III nas fezes (durante e entre os ataques) e alguns também na urina.

Durante os ataques ALA e PBG urinários também estão aumentados. Evitar fatores precipitantes é crucial no manejo do CPH. Ataques de CPH são tratados da mesma maneira que PIA. Evitar a luz solar é recomendado para prevenção e tratamento das manifestações cutâneas. O betacaroteno pode ser benéfico em reduzir a severidade da fotossensibilidade. Embora a doença seja relativamente leve, mortes por paralisia respiratória têm sido descritas.<sup>1,13</sup>

### **Porfiria Variegata (PV)**

É desordem autossômica dominante de baixa penetrância. Tem prevalência mais alta na África do Sul especialmente entre os afrikaners (3 por 1.000 habitantes) causada pela mutação R59W. É mais comum em mulheres do que em homens e ocorre em geral após os 30 anos de idade, sendo incomum seu aparecimento antes da puberdade. A apresentação da PV é variável. Fotossensibilidade e fotodermatite pode se desenvolver como no CPH e PCT, com bolhas, ero-

sões, úlceras após traumas leves e em áreas expostas ao sol. Ataques agudos neuropsiquiátricos podem ocorrer, como na PIA, com dor abdominal, vômitos, obstipação, taquicardia, hipertensão, sintomas psiquiátricos e com possível quadriplegia. Geralmente, não há envolvimento hepático.<sup>1,4</sup>

A PV resulta da deficiência heterozigótica de aproximadamente 50% da proto porfirinogênio oxidase IX (PPO), uma proteína constituinte da membrana mitocondrial, a penúltima enzima da cadeia de biossíntese do heme. Se a ALA sintetase 1 hepática estiver induzida, há aumento da produção de ALA, PBG, coproporfirina e protoporfirina associados a ataques agudos e manifestações cutâneas. PV é caracterizada por aumento da excreção fecal de protoporfirina e também de coproporfirina.

Na urina, há aumento de ALA, PBG e coproporfirina. Evitar fatores precipitantes similares ao da PIA é crucial no manejo. O tratamento dos ataques agudos é o mesmo que da PIA, enquanto o tratamento das alterações cutâneas é o mesmo que da CPH. Roupas protetoras são importantes e a cantaxantina (análogo do betacaroteno) pode ser útil. Flebotomia e antimaláricos não são efetivos. O prognóstico da PV é bom, embora haja risco de morte após ingestão de drogas precipitantes.<sup>1,4</sup>

### Porfiria Cutânea Tarda (PCT)

É a porfiria mais comum nos Estados Unidos. A forma esporádica pode ser puramente adquirida, enquanto uma predisposição genética está geralmente presente em muitos pacientes. A forma familiar é hereditária e, em muitas famílias, vem de um distúrbio autossômico dominante com baixa penetrância. A forma esporádica e familiar geralmente se apresenta em adultos. Pacientes com PCT não apresentam ataques neurológicos. Sintomas geralmente são limitados à pele.

Na PCT, a fotossensibilidade afeta mais o dorso das mãos e antebraços. As mãos podem se apresentar com bolhas, vesículas e feridas. Estas lesões não são de fotossensibilidade aguda, mas resultado de traumas leves em áreas expostas ao sol. As lesões tendem a infectar e se cicatrizam lentamente, deixando áreas de hipo ou hiperpigmentação. A ação fotossensibilizante das porfirinas parece relacionar-se com a fluorescência que lhes é típica na banda de Soret. Julga-se que as porfirinas existentes na pele sejam o ponto de partida de reações fotocatalíticas, responsáveis pela síntese de um mediador daquela expressão cutânea. Aumento dos pêlos faciais pode ocorrer, o que é mais notável nas mulheres. Alopecia pode se desenvolver em sítios de repetidos danos na pele. A característica histopatológica da PCT é bolha subepidermal com inflamação leve.<sup>1,7</sup> O paciente típico é o homem de meia idade que consome excesso de álcool e tem evidência de doença hepática com elevação das transaminases e gama glutamiltranspeptidase (Gama GT) séricas. O álcool induz da ALA

sintetase 1 hepática em pacientes com PCT e reduz a atividade da uroporfirinogênio descarboxilase eritrocítica (UROD). O álcool também inibe outras enzimas na via do heme e o alcoolismo crônico suprime a eritropoiese e aumenta a absorção do ferro da dieta.<sup>1</sup> Outros grupos com incidência relativa alta de PCT são diabéticos, mulheres jovens em uso de contraceptivos orais, homens com câncer de próstata em uso de estrógenos e pacientes em hemodiálise crônica.<sup>1</sup>

A porfiria cutânea tarda resulta do defeito da uroporfirinogênio descarboxilase (UROD) por mutação heterozigótica. Há uma redução adquirida ou hereditária da atividade da UROD hepática. Uma redução de 50% já é suficiente para causar a doença. A patogênese da PCT é complexa e envolve aumento do estresse oxidativo no fígado que pode ser mediado por fatores endógenos e exógenos como álcool, ferro, estrógeno, infecção crônica pelo vírus da hepatite C, bifenois policlorinados (PBC) e outros. A herança de um ou mais genes da hemocromatose é um importante fator de susceptibilidade para PCT esporádica. Todos os pacientes com PCT devem ser pesquisados quanto à mutações no gene HFE e à presença de infecção por vírus C.<sup>1,8</sup>

A PCT é caracterizada por um aumento marcante na uro- (geralmente isômero I) e heptacarboxil porfirina. O ALA urinário está geralmente levemente aumentado e a PBG usualmente normal. Variedade de porfirinas fecais está presente. Estoques elevados de isocoproporfirina/coproporfirina é geralmente diagnóstico de PCT. A uroporfirina urinária maior que a coproporfirina também favorece o diagnóstico de PCT. A coproporfirina urinária maior que a uroporfirina favorece o diagnóstico de VP ou HCP.<sup>1</sup> O fígado de pacientes com PCT contém altas concentrações de uroporfirinas e heptacarboxil porfirinas e quando expostos à luz da lâmpada de Wood mostram intensa fluorescência vermelha. Eles também têm deposição de gordura, inflamação e graus variados de necrose e fibrose. Algum grau de siderose está presente em 80% dos pacientes com PCT na biópsia do fígado e muitos têm aumentados ferritina, ferro sérico e IST.

O ferro no fígado tem um importante papel na patogênese da PCT. Muitos estudos relatam depósitos de ferro nos hepatócitos em pacientes com uroporfirinúria significativa. Setenta por cento dos pacientes com PCT possuem níveis elevados de ferritina sérica e 5% poliglobulia, refletindo o excesso de ferro corporal. A sobrecarga de ferro transfusional também promove a expressão clínica da PCT. Retirando as variações geográficas na frequência dos alelos HFE da hemocromatose, geralmente, 35% dos pacientes com PCT são heterozigotos para mutação Cys282Tyr, e 15% são homozigotos ou duplo heterozigotos com a mutação His63Asp. Cirrose se desenvolve em 30 a 40% dos casos de PCT.<sup>1,10,13</sup>



A incidência de carcinoma hepatocelular é maior que o normal. Existe uma alta prevalência de anticorpos contra o HCV em pacientes com PCT com uma significativa variação entre os países (5% Alemanha, 12% Reino Unido, 56% Estados Unidos e de 75% a 90% na Espanha e Itália).<sup>1</sup> Os sintomas cutâneos da PCT são tratados pela interrupção dos fatores precipitantes como a ingestão de álcool e estrógenos. Se a excreção da uroporfirina urinária estiver muito alta ( $> 2$  mg/dia), outras medidas podem ser necessárias. Pacientes devem usar roupas protetoras, evitar luz solar intensa e aplicar protetores solares opacos como pasta de óxido de zinco. Protetores solares comuns não são adequados porque não protegem da banda de Soret da radiação solar.<sup>1</sup> A flebotomia para remover ferro do fígado é curativa em PCT esporádica e resulta na normalização da atividade da UROD hepática. Inicialmente, 450 ml de sangue é removido uma a duas vezes por semana com posterior aumento nos intervalos. O objetivo é produzir um estado de deficiência leve do ferro (hematócrito  $< 35\%$  e ferritina sérica  $< 10$  ng/mL). A flebotomia pode induzir a remissão clínica, reduz porfirinas urinárias e é associada à regressão das lesões na pele escleroderma-like, contudo não foi provado que a mesma melhora a histologia das lesões hepáticas. Em torno de 10 a 20% tem recaída em 1 ano, mas respondem novamente à flebotomia se não houver outro fator causal.

A cloroquina e outros antimaláricos tornam solúveis os complexos com octa- e hepta-carboxil porfirinas e facilitam sua excreção na urina. O tratamento deve ser iniciado com doses baixas para reduzir a incidência de danos hepáticos e retinopatia. Melhora ou remissão geralmente demora de 6 a 9 meses. Pacientes com hepatite C crônica e PCT podem apresentar remissão após terapia com interferon para a hepatite viral. A biópsia hepática pode ser considerada para avaliar o grau de lesão hepática viral e decorrente da hemocromatose. Embora o prognóstico seja bom para pacientes que evitam o álcool, o prognóstico geral depende da natureza e severidade de acometimento hepático.<sup>1,13</sup>

### Porfirias Eritropoiéticas

Possuem dois protótipos distintos: protoporfiria eritropoiética (PPE) e a porfiria eritropoiética congênita. Do ponto de vista hepático, somente a PPE é importante.<sup>12</sup>

#### • **Protoporfiria Eritropoiética (PPE)**

É a mais comum dentre as porfirias eritropoiéticas e a segunda em prevalência atrás somente da PCT. Não há predominância de sexo e afeta todos os grupos étnicos. Resulta da deficiência de ferro quelatase, a enzima terminal da biossíntese do heme. O defeito se dá em todos os tecidos formadores de heme. O acúmulo da protoporfirina IX nos eritrócitos e em outros tecidos aumenta a fotossensibilidade e em 2%

dos pacientes leva a danos hepáticos severos. A herança da PPE humana é geralmente autossômica dominante com penetrância incompleta, comum em asiáticos. Decorre da deficiência parcial da ferroquelatase, embora a atividade da ferro quelatase torna-se clinicamente manifesta em pessoas com 15-25% do normal. Na PPE, o excesso da protoporfirina é produzida em sua maior parte na medula óssea.

A protoporfirina é excretada inalterada na bile e subsequentemente nas fezes. O passo limitante do processo é a excreção canicular. Se a protoporfirina ultrapassa a capacidade de excreção do fígado, esta se acumula no mesmo e causa danos hepáticos, criando um círculo vicioso. Isto pode resultar na cirrose pigmentar, cálculos pigmentares na vesícula que está associado à hemólise. A expressão clínica é altamente variável. A fotossensibilidade é a principal manifestação da PPE. Somente as formas eritropoiéticas da porfiria são acompanhadas de reações fototóxicas agudas. Sintomas cutâneos geralmente iniciam-se na infância. Os sintomas cutâneos incluem queimaduras, lesões ou dor na pele exposta ao sol. Podem ocorrer em poucos minutos de exposição ao sol.

Pacientes com PPE raramente desenvolvem ( $< 10\%$ ) doença hepática severa com cirrose e colestase aguda. Apesar de poucos pacientes desenvolverem doença hepática clínica, muitos têm depósitos de pigmento marrom escuro nos hepatócitos, células de Kupffer e macrófagos portais.<sup>13</sup> Alguns podem morrer de falência hepática com fígado na cor preta e nodular da cirrose. Microscópios com luz polarizada podem mostrar fígados com birrefringência em virtude dos cristais de protoporfirina. Poucos são os pacientes que sobrevivem após aparecimento de icterícia. Colelitíase em virtude da concentração de protoporfirina pode ocorrer com frequência.

Os precursores eritroides ricos em protoporfirina mostram intensa fluorescência sob a luz de 405 nm e são denominados fluorócitos. Protoporfirina aumentada está presente nas fezes, eritrócitos e plasma. Os outros precursores e porfirinas urinárias estão normais. Protetores solares comuns não são úteis. Somente protetores solares opacos contendo óxido de zinco ou dióxido de titânio são efetivos. Betacaroteno oral (Lumitene®, Tishcon Corporation, Westbury, NY) de 30 a 300 mg por dia reduz a fotossensibilidade em aproximadamente 80% dos pacientes em 1 a 3 meses. A terapia ótima para PPE está incerta. Várias alternativas têm sido propostas: transfusão de hemácias, heme endovenoso, ferro oral para reduzir a formação da protoporfirina quando há deficiência de ferro, ácido quenodesoxicólico oral, colestiramina oral, carvão ativado para interromper a circulação enterohepática e vitamina E. Pacientes devem ser monitorados quanto à função hepática.

Pacientes com níveis altos de protoporfirina (>1500 mcg/dL nos eritrócitos e >50 mcg/dL no plasma) devem ser seguidos de perto com consideração de biópsia hepática. O transplante de fígado pode ser utilizado, mas não corrige o defeito de base na medula óssea e em outros tecidos. O prognóstico é bom na maioria dos pacientes.<sup>1,2,8,12</sup>

### • **Porfiria Eritropoiética Congênita**

Também conhecida como porfiria de Günther, é a segunda menos comum das porfirias. Tem acometimento igual em ambos os sexos. Caracterizada pelo acúmulo de uroporfirinas e coproporfirinas nos precursores eritroides. Há uma deficiência autossômica recessiva da uroporfirinogênio sintetase III, resultando no acúmulo de isômeros do tipo I que não são viáveis biologicamente.

O acúmulo da uroporfirina leva os mesmos a exibir intensa fluorescência vermelha na luz ultravioleta. As primeiras manifestações ocorrem na infância com o aparecimento de urina avermelhada. Pouco depois é notada a fotossensibilidade com manifestações variadas, que desde leves podem evoluir para cicatrizes e deformidades nas áreas expostas à luz, podendo levar à fotomutilação.<sup>7,12,13</sup> A deposição de porfirinas na dentina pode causar coloração castanho-avermelhada no dente que fluorescem de vermelho-alaranjado quando iluminados com a luz ultravioleta. Anemia hemolítica com esplenomegalia pode se desenvolver no curso da mesma e a remoção do baço pode, em alguns pacientes, melhorar a sintomatologia e quadro bioquímico da doença. A porfiria eritropoiética congênita não causa danos neurológicos, nem acometimento hepático significativo.<sup>7,12</sup> Alguns pacientes podem se beneficiar do uso de carvão oral que funciona como quelante das porfirinas na bile. O transplante de células hematopoiéticas permanece como o único tratamento curativo da doença.<sup>13</sup>

### **Porfiria Hepatoeritropoiética (HEP)**

É uma rara forma de porfiria. Causada por uma deficiência marcante da UROD em virtude de defeitos homozigóticos ou heterozigóticos. As manifestações clínicas da HEP são similares aos da porfiria eritropoiética congênita e ocorrem na infância dentro do primeiro ano de vida, e incluem: fotossensibilidade severa, fragilidade cutânea e bolhas subepidérmicas. Há excesso de pêlo facial e eritrodontia. Hepatoesplenomegalia é notada e desenvolve-se posteriormente hepatopatia.

O fígado mostra inflamação portal e fluorescência vermelha. As transaminases séricas podem estar discretamente elevadas. O ferro sérico geralmente é normal. Adultos com HEP têm anemia normocítica leve e os precursores eritroides na medula óssea fluorescem. O diagnóstico clínico da HEP se baseia na elevação urinária da uro- e heptacarboxil-porfirinas. Adicionalmente, a zinco protoporfirina nos eritrócitos

está elevada. Várias mutações e deleções têm sido descritas. O manejo da HEP é o mesmo da PCT e inclui evitar o sol. O prognóstico é pobre em virtude do defeito severo da atividade da UROD.<sup>1</sup>

## CONCLUSÃO

A porfiria é doença de rara prevalência e difícil diagnóstico, seja pelo desconhecimento da mesma pelo meio médico ou pela indisponibilidade de técnicas de diagnóstico, principalmente em estrutura de serviço público. O seu conhecimento, assim como as medidas de prevenção dos ataques agudos e o adequado manejo das complicações advindas da doença, são essenciais na evolução e desfecho do quadro clínico.

## REFERÊNCIAS

1. A.T. Chemmanur; H.L. Bonkovsky. Hepatic porphyrias: diagnosis and management. *Clin Liver Dis* 8 (2004) 807-838.
2. Whatley, S.D.; Ducamp, S.; Gouya, L.; Grandchamp, B.; Beaumont, C.; Badminton, M.N.; Elder, G.H.; Holme, S.A.; Anstey, A.V.; Parker, M.; Corrigal, A.V.; Meissner, P.N.; Hift, R.J.; Marsden, J.T.; Ma, Y.; Mieli-Vergani, G.; Deybach, J.-C.; Puy, H. Terminal Deletions in the ALAS2 Gene Lead to Gain of function and Cause X-linked Dominant Protoporphyrin without Anemia or Iron Overload. *The American Journal of Human Genetics* 83, 408-414, September 12, 2008.
3. Carvalho, A.A.S.; Arçari, D.D. Acute intermittent porphyria after gastropasty. *Arq Neuropsiquiatr* 2011;69(6).
4. Qin, X.; Ying, T.; Wang, L.; Wang, Z.; Wang, B.; Wen, X.; Yang, G.; Xi, Z.; Shen, Y. Structural insight into human variegate porphyriadiase. *The FASEB Journal*. Vol. 25 February, 2011.
5. Silva, João Alcindo Martins. Porfirinas e Porfirias: Estrutura, biossíntese e regulação. *Revista das Ciências Médicas da Universidade de Lourenço Marques*, vol. 5: 109-141, 1970.
6. Silva, João Alcindo Martins. Porfirinas e Porfirias: Alguns aspectos normais e patológicos no organismo humano. *Revista das Ciências Médicas da Universidade de Lourenço Marques*, vol. 5 (série B): 143-159, 1970.
7. Silva, João Alcindo Martins. Porfirinas e Porfirias: Porfirias. *Revista das Ciências Médicas da Universidade de Lourenço Marques*, vol. 7 (série B): 103-134, 1971.
8. Dinardo CL, Fonseca GHH, Suganuma LM, Gualandro SFM, Chamone DAF. Porfirias: quadro clínico, diagnóstico e tratamento. *RevMed (São Paulo)*. 2010 abr.-jun.;89(2):106-14.
9. Ferreira, FRL; Silva, Carlos, A A; Costa, S. X. Porfiria aguda intermitente, um importante e raro diagnóstico diferencial de abdômen agudo: relato de caso e revisão da literatura. *Rev Bras Ter Intensiva*. 2011; 23(4):510-514.
10. WHITTLE, C.; HEPP, J.; ARMAS, R.; SCHULTZ, M. Hepatocarcinoma, porfiria y hemosiderosis. Una asociación no reportada en nuestro país. *Caso clínico. RevMed Chile* 2010; 138: 581-585.
11. Sassa, S. Modern diagnosis and management of the porphyrias. *British Journal of Haematology*, 135, 281-292, 2006.
12. Kuntz, E.; Kuntz, H.D.; *Hepatology: textbook and atlas*. 3.a Ed. Págs. 621-627. Alemanha, 2008.
13. Greer, J.P.; Foerster, J.; Rodgers, G.M.; Paraskevas, F.; Bertil, G.; Arber, D.A.; Means, R.T. *Wintrobe's Clinical Hematology*. 12a Edição, Editora Lippincott Williams & Wilkins. Estados Unidos, 2009.
14. Villiers, J.N.P.; Hillermann, R.; Loubser, L.; Kotze, M. Spectrum of mutations in HFE gene implicated in haemochromatosis and porphyria. *Human Molecular Genetics*. Vol. 8 .No. 8, 1517-1522, 1999.